

# Indikationer og anvendelse af ekstrakorporal shockbølgeterapi

Sune Møller Skov-Jepesen<sup>1,2</sup>, Ronja Niemann Lundrup<sup>1,2</sup>, Peter Bill Juul Ladegaard<sup>1</sup>, Jonas Mortensen<sup>1</sup>, Mia Dahl Sørensen<sup>2,3</sup> & Lars Lund<sup>1,2</sup>

## STATUSARTIKEL

1) Urinvejskirurgisk Afdeling, Odense Universitetshospital  
2) Klinisk Institut, Syddansk Universitet  
3) Afdeling for Klinisk Patologi, Odense Universitetshospital

Ugeskr Læger  
2019;181:V07180514

Ekstrakorporal shockbølgeterapi (ESWT) er en ny behandlingsform, hvor der anvendes mekaniske trykbølger mhp. at stimulere regenerative processer. Shockbølger består af to faser, hvor der først opstår et kortvarigt højt tryk (op mod 100 bar) og dernæst en periode med let undertryk. Derved opstår forskydninger og *shear stress* i cellemembranen, og forskellige receptorer og signalveje aktiveres. Der er endnu kun publiceret enkelte studier, hvor man har undersøgt præcist, hvilke cellulære mekanismer der ligger bag omdannelsen af shockbølgens mekaniske energi til et biologisk respons [1].

ESWT er kendetegnet ved, at der anvendes et lavt energiniveau – omkring en tiendedel af den styrke, der anvendes ved litotripsi (ESWL). ESWT kan appliceres som fokuseret, lineær eller radial terapi, hvilket har betydning for udbredelsen af shockbølgens energi gennem vævet. Der er udviklet forskellige typer apparater fra flere producenter til udførelse af målrettet terapi. Behandlingen foregår med forskelligt antal, styrke og frekvens og gentages ofte flere gange over en kortere periode. En typisk behandlingsserie kan bestå af seks behandlinger fordelt over tre eller seks uger. Generelt er der kun rapporteret om få og milde bivirkninger i forbindelse med ESWT.

Formålet med denne artikel er at bringe en oversigt over de kroniske lidelser, hvor ESWT kan afprøves som supplement til de nuværende terapiformer med sigte

på angiogenese eller antifibrose i vævene. Den nuværende evidens og status for anvendelsen af ESWT i behandlingen af erektil dysfunktion (ED), diabetiske fodsår (DFU), kronisk nyresygdom, Peyronies sygdom (PD) og sklerodermi gennemgås. Herudover findes der flere publicerede kliniske studier af ESWT-behandling ved iskæmisk hjertesygdom, men resultaterne på dette område er for omfangsrige at sammenfatte i denne artikel.

## EREKTEL DYSFUNKTION

ED kan skyldes både psykiske og organiske lidelser, der medfører neuropati og mikrovaskulære forandringer, og er en velkendt komplikation i forbindelse med diabetes mellitus (DM), hjerte-kar-sygdom og radikal prostatektomi. Forsøg på rottemodeller har vist, at ESWT øger både gendannelsen af vaskulære og neuronale strukturer i penis og perineum og således teoretisk har et potentiale ved ED [2].

I en metaanalyse af ni randomiserede kliniske studier (RCT) fandt man en signifikant effekt af ESWT med en gennemsnitlig forbedring af indeks for erektil funktion (IIEF) på 2,54 efter tre måneder og 0,43 point for *erectile hardness score* (EHS) efter en måned. Metaanalysen omfattede 637 patienter med organisk ED. Patienter med hormonelle forstyrrelser eller nerveskade i bækkenet var ekskluderet [3]. Studierne viste, at den optimale protokol for ESWT er en behandling om ugen i 4-6 uger. Ved hver behandling gives der 3.000 shockbølger fordelt over svulmelegemerne på penisskiftet og på begge crura med en energidensitet på 0,09-0,15 mJ/mm<sup>2</sup>.

I et dobbeltblindet RCT undersøgte man ESWT specifikt hos patienter, som havde vaskulogen ED og var ude af stand til at opnå sufficient rejsning til vaginal penetration (EHS ≤ 2). Studiet viste, at over halvdelen af de patienter, som fik ESWT, opnåede tilstrækkelig rejsning til vaginal penetration (EHS ≥ 3) en måned efter ESWT [4].

Der er foreløbigt gennemført to danske RCT af effekten af ESWT ved ED. *Olsen et al* [5] undersøgte ESWT hos patienter, som havde EHS < 2 og tidligere havde responderet på behandling med fosfodiesterase (PDE)-5-inhibitorer. Hos disse patienter fandtes en betydelig effekt på EHS, idet 57% af patienterne havde

## HOVEDBUDSKABER

- ▶ Ekstrakorporal shockbølgeterapi (ESWT) blev udviklet i 1980'erne til knusning af nyresten. Ved nyrestensknusning blev der observeret ændringer i de omkringliggende væv, hvilket gav anledning til undersøgelser af de regenerative effekter af ESWT.
- ▶ Shockbølger er betegnelsen for lyd-bølger med et højt akustisk tryk. ESWT forårsager stress og forskydninger af cellemembranen, hvilket stimulerer forskellige signaleringsveje. ESWT er påvist at øge *vascular endothelial*

*growth factor*, nitrogenoxid og *proliferating cell nuclear antigen* og dermed angiogenese og celleproliferation.

- ▶ ESWT anvendes i flere sammenhænge, f.eks. som smertelindrende behandling ved muskuloskeletale lidelser såsom plantar fasciitis, lateral epikondylitis og kalcificerende tendinitis. Der forskes i behandlingen af iskæmisk hjertesygdom og andre kardiovaskulære lidelser, f.eks. claudicatio intermittens.

EHS 3-4 efter fem ugers behandling. Virkningen så dog ud til at være aftaget allerede syv uger efter behandlingerne, og der fandtes ikke ændring i IIEF. Omvendt fandtes ingen effekt af ESWT ved ED i det andet danske studie af *Fojecki et al* [6]. I dette studie anvendtes linær ESWT og relativt få shockbølger pr. behandling (600/behandling). Til sammenligning har man i de fleste andre studier anvendt fokuseret ESWT og mere end dobbelt så mange shockbølger ved hver behandling.

60-80% af de patienter, som har gennemgået radikal prostatektomi, har ED postoperativt. Et review af prækliniske studier fra 2018 viste, at ESWT kunne stimulere nervegeneration, men forfatterne konkluderede samtidig, at der manglede kliniske studier til vurdering af effekten af ESWT [7]. Et pilotstudie har imidlertid vist lovende resultater af ESWT på rejsningen hos prostatektomerede patienter [8], og et RCT er under udførelse (se NCT03192917 på [clinicaltrials.gov](http://clinicaltrials.gov)).

ESWT er en mulig ny behandling af ED og tilbydes i nogle danske regioner til selekterede patienter med mild til moderat grad af ED med vaskulær genese. ESWT er et supplement til PDE5-inhibitorer, der stadig er førstevalgsbehandling.

### DIABETISKE FODSÅR

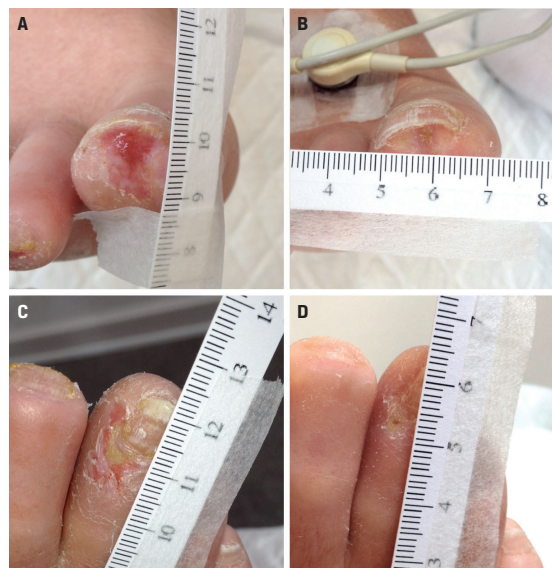
DFU er en hyppig og alvorlig komplikation hos patienter, som har DM. DFU skyldes angiopati, neuropati eller en kombination heraf, som forårsager perifer iskæmi samt risiko for traumer eller trykbelastning. Ofte findes der en distal komponent af småkarssygdom, som er utilgængelig for karkirurgisk intervention.

I diabetiske rotter stimulerede ESWT ekspresionen af *endotelial nitrogenoxid syntase* (eNOS) og frigivelsen af *vascular endothelial growth factor* (VEGF) og *proliferating cell nuclear antigen*, hvilket resulterede i øget lokal angiogenese, perfusion og celleproliferation under sårheling [9]. Der er udført seks RCT med i alt 292 patienter med DFU. Samlet set blev der påvist signifikant acceleration af sårhelingen efter ESWT [10]. Det gennemsnitlige sårareal reduceredes efter ESWT med 20-35%, hvilket mere end fordoblede sandsynligheden for komplet sårheling (**Figur 1**). Herudover er det i kliniske forsøg påvist, at der er øget perfusion og ilttension omkring såret efter ESWT, og i et studie indikeredes det, at ESWT kunne forbedre sårhelingen mere end trykkammerbehandling [11, 12].

Typisk anvendes en protokol, som består af 6-8 ESWT-behandlinger over 3-8 uger, hvor sårfladen hver gang behandles med 100-250 bølger/cm<sup>2</sup> med et energiniveau på 0,11-0,23 mJ/mm<sup>2</sup>. Der mangler fortsat kliniske dosis-respons-studier til afgørelse af, hvorvidt behandlingen kan optimeres. Indtil for nylig har ESWT kun været anvendt eksperimentelt, men i slutningen af 2017 blev et ESWT-apparat FDA-godkendt til klinisk brug ved DFU [13].

### FIGUR 1

Diabetiske fodsår på højre fod hos en 57-årig kvindelig patient, som havde haft type 2- diabetes mellitus gennem 25 år, perifer vaskulær insufficiens og tidligere nekrotisk sår dannelse på højre fod samt fået foretaget stentanlæggelse i højre a. poplitea fem år tidligere. Sårene viste ingen tendens til heling over to måneder, og patienten blev henvist til vurdering på en universitetsklinik. Hun fik herefter to ekstrakorporal shockbølgeterapi (ESWT)-behandlinger om ugen i tre uger. **A.** Sår distalt på første tå før ESWT. **B.** Sår distalt på første tå fire uger efter ESWT. **C.** Sår ved neglebasis af tredje tå før ESWT. **D.** Sår ved neglebasis af tredje tå fire uger efter ESWT.



Behandling af sårflader har ikke vist bivirkninger, og selve behandlingen mærkes oftest blot som en let stikkende fornemmelse. På den baggrund kan ESWT foreslås som et supplement til særligt vanskelige DFU.

### NYRESYGDOM

De hyppigste årsager til kronisk nyresygdom er DM og hypertension, hvor der ses nonreversible, progressive forandringer i nyrene med glomerulosklerose, interstitiel fibrose og vaskulær degeneration. I en grisemodel øgede ESWT den renale vaskularisering og perfusion samt nedsatte fibrosedannelsen i iskæmisk nyrevæv efter nyrearteriestenose [14]. Disse effekter af ESWT tilskrives opregulering af VEGF, eNOS og angiopoietin-1, som stimulerer angiogenese og forbedrer vævsoxygenering.

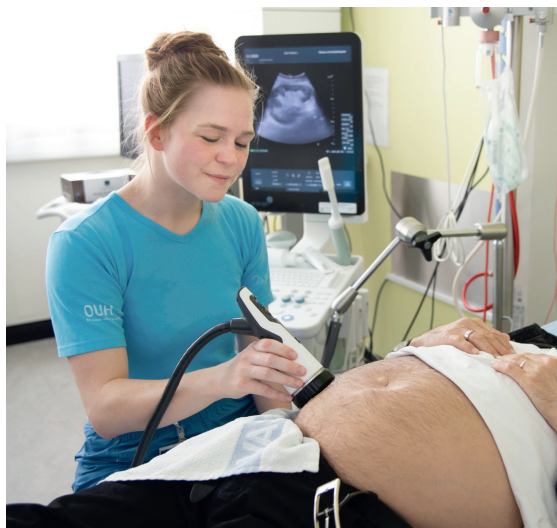Det er påvist i in vivo-studier, at ESWT kan anvendes som forbehandling ved okklusion af nyrearterien eller ESWL for at beskytte nyrevævet mod inflammation og vævsskade [15, 16]. Omvendt fandtes dog ingen signifikant effekt af ESWT i en rottemodel med hypertensiv nefropati [17].



FIGUR 2

Ekstrakorporal shockbølgeterapi (ESWT) med håndholdt terapihoved på transplanteret nyre. Behandlingen udføres her hos en 63-årig mand, som blev nekro-nyretransplanteret i 2016. Hans native nyrer svigtede i 2014, formodentlig pga. hypertensiv nefropati. Inden ESWT-behandlingen lå hans glomerulære filtrationsrate på 36 ml/min/1,73 m<sup>2</sup> målt ved krom-EDTA-clearance. Forud for ESWT var nyren blevet skannet med ultralyd for at bestemme placering og dybde af behandlingen.

(Foto: Alex Tran).



De første opfølgninger af et igangværende fase 1-studie har kun vist få og milde bivirkninger af behandling med ESWT ved diabetisk nyresygdom [18]. I fase 1-studiet blev patienter med DM og en glomerulær filtrationsrate på 30-60 ml/min/1,73 m<sup>2</sup> behandlet med ESWT seks gange i løbet af tre uger, og hos flere patienter sås en lovende udvikling i nyrefunktion og albuminudskillelse. Der er registreret to aktive kliniske studier på [clinicaltrials.gov](https://clinicaltrials.gov) (NCT02515461 og NCT03445247), som omfatter ESWT ved diabetisk nyresygdom. Herudover undersøges der i et nyt dansk studie (NCT03602807), om ESWT kan anvendes hos nyretransplanterede patienter mhp. på at forebygge graftsvigt (Figur 2).

Ved nyresygdom er forskningen således stadig i sin begyndelse, og der foreligger endnu ikke kliniske studier, hvor man har kunnet påvise gavnlig effekt af ESWT.

### PEYRONIES SYGDOM

PD er en erhvervet multifaktoriel lidelse, som er lokaliseret i det penile corpus cavernosum, hvor den præcise patogenese er uafklaret. Der opstår kronisk inflammation og fibrose/plakdannelse, hvilket kan medføre smertefuld rejkning, ED og forkortning samt krumning af penis.

Cytokinet *transforming growth factor* (TGF)- $\beta$ 1 er essentielt for etablering og progression af et PD-plak [19]. ESWT reducerer fibroblasternes ekspresion af TGF- $\beta$ 1 [20] og er klinisk påvist at mindske kollagenindholdet i ar [21]. Pga. de gavnlige effekter på fibrose undersøges virkningen nu i kliniske forsøg.

Effekten af ESWT blev undersøgt i et RCT med 100 patienter, som havde PD. Der fandtes signifikant ændring i smerteniveau og IIEF efter 12 uger [22]. Der var dog ingen ændring i krumning. Tilsvarende resultater blev fundet i et andet RCT med 102 patienter [23]. Således ser det ud til, at ESWT især kan være relevant hos smerteplagede patienter med PD.

Smarter ved PD vil ofte være spontant aftagende, hvorimod krumningen af penis er et vedblivende problem. Derfor afprøves i et nyt, blindet RCT kombination af ESWT med en penispumpe sammenlignet med penispumpe alene (NCT03530540). Begge interventioner har tidligere vist effekt på PD, og foreløbige resultater viser en tendens til forbedring af krumningen ved kombinationsbehandlingen (Figur 3).

### SYSTEMISK SKLERODERMI

Sklerodermi omfatter en heterogen gruppe af autoimmune bindevævssygdomme. Over tid fører tilstanden til vævsiskæmi, kronisk inflammation og vævsfibrose [24]. Kliniske hudmanifestationer omfatter Raynauds fænomen, sklerodaktyli, teleangiektasier, sårddannelser samt kutane forkalkninger, som ofte er vanskelige at behandle.

Fleere studier tyder på, at ESWT kan have en plads i behandlingen af patienter med systemisk sklerodermi (SSc) [25-29]. Anvendelsen af ESWT kan potentielt: 1) fremme sårhelingen, 2) virke antifibrotisk og 3) knuse hudforkalkninger. I et *proof of concept*-studie med fire patienter med SSc fandt man, at ESWT mindskede størrelsen af hudforkalkninger efter tre behandlinger, og samtidig sås der en smertestillende effekt [26]. Tilsvarende effekt blev beskrevet hos en patient med behandlingsrefraktære bensår og omfattende subkutane forkalkninger [27].

I et pilotstudie med ni patienter med SSc fremmede ESWT helingen af fingersår allerede efter første behandling, mindskede smerteniveauet og øgede hudelasticiteten [28]. I et andet pilotstudie med 30 patienter med SSc fandt man ligeledes en signifikant bedret hudelasticitet, mindsket smerteniveau efter behandling og øget hudvaskularisering påvist ved Doppler-ultralydskanning [29].

ESWT kan være forbundet med smerter, som typisk er mest udtalte ved behandling af fingre og over knoglefremspring. Smertetærsklen for ESWT er forskellig fra patient til patient, og styrken af ESWT skal derfor justeres derefter. Der sigtes mod medium-høj styrke for at fremme nedbrydningen af fibrose og forkalkninger. I

de foreliggende studier fandt man ingen bivirkninger af ESWT.

## KONKLUSION

ESWT er en lovende behandling ved flere forskellige kroniske sygdomme. Forskningen inden for det seneste årti har i høj grad været fokuseret på de mulige regenerative effekter af ESWT, og ved ED og DFU er der gennemført en række RCT samt metaanalyser, hvori den gavnlige virkning af ESWT er blevet bekræftet.

Overordnet set er ESWT en skånsom behandling uden alvorlige bivirkninger. Der er imidlertid flere forskellige parametre at overveje ved anvendelse af ESWT som nævnt indledningsvist.

I denne artikel er der beskrevet velunderbyggede protokoller for ESWT-behandling af ED og DFU, men der mangler fortsat kliniske undersøgelser, for at den optimale dosis og behandlingsvarighed kan fastlægges, og der mangler sammenligning af forskelligt apparatur. Samtidig skal ESWT undersøges specifikt i de forskellige undergrupper af ED, herunder hos patienter, som har fået foretaget prostatektomi.

I andre sammenhænge er ESWT eksperimentelt. Til behandling af PD ser ESWT ud til især at afhjælpe smerter. Særlige studiemæssige problemer gør sig gældende ved SSc pga. sygdommens sjældenhed, og klinisk erfaring med ESWT kan eventuelt opbygges ved protokollet behandling af en patientkohorte. Prospektivt skal ESWT til behandling af kronisk nyresygdom undersøges i randomiserede kliniske studier.

## SUMMARY

Sune Møller Skov-Jeppesen, Ronja Niemann Lundrup, Peter Bill Juul Ladegaard, Jonas Mortensen, Mia Dahl Sørensen & Lars Lund:

Indications and application of extracorporeal shockwave therapy

Ugeskr Læger 2019;181:V07180514

Extracorporeal shockwave therapy (ESWT) is a novel treatment modality to stimulate tissue regeneration and anti-fibrosis. In this review, we summarise the use of ESWT for erectile dysfunction (ED), diabetic foot ulcers (DFU), Peyronie's disease (PD), chronic kidney disease (CKD), and scleroderma. Several randomised clinical trials demonstrate the efficacy of ESWT for vasculogenic ED and DFU, and ESWT may also relieve pain in patients with PD. ESWT is still experimental for CKD and scleroderma. In general, ESWT is associated with few and mild adverse effects.

**KORRESPONDANCE:** Sune Møller Skov-Jeppesen.

E-mail: Sune.Jeppesen@rsyd.dk

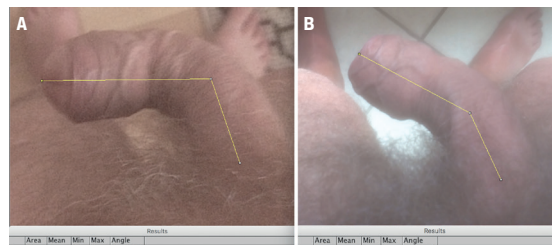
**ANTAGET:** 14. december 2018

**PUBLICERET PÅ UGESKRIFTET.DK:** 18. februar 2019

**INTERESSEKONFLIKTER:** Forfatternes ICMJE-formularer er tilgængelige sammen med artiklen på Ugeskriftet.dk

## FIGUR 3

Peyronies sygdom hos en 72-årig mand, der havde været diagnosticeret i 12 måneder. Han havde tidligere haft Dupuytren's kontraktur. Sygdommen var i stabil fase, og kurvaturen/symptomerne havde været uændrede i mere end tre måneder. Patienten blev behandlet med én ekstrakorporal shockbølge terapi (ESWT)-behandling om ugen i fem uger og havde samtidig anvendt en penispumpe kombineret med daglige manipulationsøvelser. **A.** Penis forud ESWT. **B.** Penis en måned efter den sidste ESWT-behandling. Udmålingen viste 35 graders forbedring af kurvaturen efter kombineret behandling med ESWT og penispumpe.



## LITTERATUR

- Hatanaka K, Ito K, Shindo T et al. Molecular mechanisms of the angiogenic effects of low-energy shock wave therapy: roles of mechanotransduction. *Am J Physiol Cell Physiol* 2016;311:C378-85.
- Qiu X, Lin G, Xin Z et al. Effects of low-energy shockwave therapy on the erectile function and tissue of a diabetic rat model. *J Sex Med* 2013;10:738-46.
- Man L, Li G. Low-intensity extracorporeal shockwave therapy for erectile dysfunction: a systematic review and meta-analysis. *Urology* 2017;119:97-103.
- Kitrey ND, Gruenwald I, Appel B et al. Penile low intensity shock wave treatment is able to shift PDE5i nonresponders to responders: a double-blind, sham controlled study. *J Urol* 2016;195:1550-5.
- Olsen AB, Persiani M, Boie S et al. Can low-intensity extracorporeal shockwave therapy improve erectile dysfunction? *Scand J Urol* 2014;49:329-33.
- Fojecki GL, Tiessen S, Osther PJ. Effect of low-energy linear shockwave therapy on erectile dysfunction – a double-blinded, sham-controlled, randomized clinical trial. *J Sex Med* 2017;14:106-12.
- Zou ZJ, Liang JY, Liu ZH et al. Low-intensity extracorporeal shock wave therapy for erectile dysfunction after radical prostatectomy: a review of preclinical studies. *Int J Impot Res* 2018;30:1-7.
- Frey A, Sonksen J, Fode M. Low-intensity extracorporeal shockwave therapy in the treatment of postprostatectomy erectile dysfunction: a pilot study. *Scand J Urol* 2016;50:123-7.
- Kuo YR, Wang CT, Wang FS et al. Extracorporeal shock-wave therapy enhanced wound healing via increasing topical blood perfusion and tissue regeneration in a rat model of STZ-induced diabetes. *Wound Repair Regen* 2009;17:522-30.
- Zhang L, Fu XB, Chen S et al. Efficacy and safety of extracorporeal shock wave therapy for acute and chronic soft tissue wounds: a systematic review and meta-analysis. *Int Wound J* 2018;15:590-9.
- Wang CJ, Wu RW, Yang YJ. Treatment of diabetic foot ulcers: a comparative study of extracorporeal shockwave therapy and hyperbaric oxygen therapy. *Diabetes Res Clin Pract* 2011;92:187-93.
- Jeppesen SM, Yderstræde KB, Rasmussen BS et al. Extracorporeal shockwave therapy in the treatment of chronic diabetic foot ulcers: a prospective randomised trial. *J Wound Care* 2016;25:641-9.
- Voelker R. Diabetic foot ulcers heal with shock wave therapy. *JAMA* 2018;319:649.
- Zhang X, Krier JD, Amador Carrascal C et al. Low-energy shockwave therapy improves ischemic kidney microcirculation. *J Am Soc Nephrol* 2016;27:3715-24.
- Xue Y, Xu Z, Chen H et al. Low-energy shock wave preconditioning reduces renal ischemic reperfusion injury caused by renal artery occlusion. *Acta Cir Bras* 2017;32:550-8.
- Clark DL, Connors BA, Handa RK et al. Pretreatment with low-energy shock waves reduces the renal oxidative stress and inflammation caused by high-energy shock wave lithotripsy. *Urol Res* 2011;39:437-42.

17. Caron J, Michel PA, Dussaule JC et al. Extracorporeal shock wave therapy does not improve hypertensive nephropathy. *Physiol Rep* 2016;4:e12699.
18. Skov-Jeppesen SM, Yderstræde KB, Bistrup C et al. Safety and feasibility of low-intensity extracorporeal shockwave therapy (LI-ESWT) in the treatment of diabetic nephropathy. Poster session presented at 33rd Annual EAU Congress Copenhagen, 2018.
19. Campbell J, Alzubaidi R. Understanding the cellular basis and pathophysiology of Peyronie's disease to optimize treatment for erectile dysfunction. *Trans Androl Urol* 2017;6:46-59.
20. Cui SH, Hong AR, Kim J-B et al. Extracorporeal shock wave therapy alters the expression of fibrosis-related molecules in fibroblast derived from human hypertrophic scar. *Int J Mol Sci* 2018;19:E124.
21. Wang CJ, Ko JY, Chou WY et al. Extracorporeal shockwave therapy for treatment of keloid scars. *Wound Repair Regen* 2018;26:69-76.
22. Palmieri A, Imbimbo C, Longo N et al. A first prospective, randomized, double-blind, placebo-controlled clinical trial evaluating extracorporeal shock wave therapy for the treatment of Peyronie's disease. *Eur Urol* 2009;56:363-70.
23. Hatzichristodoulou G, Meisner C, Gschwend JE et al. Extracorporeal shock wave therapy in Peyronie's disease: results of a placebo-controlled, prospective, randomized, single-blind study. *J Sex Med* 2013;10:2815-21.
24. Chung L, Lin J, Furst DE et al. Systemic and localized scleroderma. *Clin Dermatol* 2006;24:374-92.
25. Gutierrez A Jr, Wetter DA. Calcinosis cutis in autoimmune connective tissue diseases. *Dermatol Ther* 2012;25:195-206.
26. Blumhardt S, Frey DP, Toniolo M et al. Safety and efficacy of extracorporeal shock wave therapy (ESWT) in calcinosis cutis associated with systemic sclerosis. *Clin Exp Rheumatol* 2016;34(suppl 100):177-80.
27. Sparsa A, Lesaux N, Kessler E et al. Treatment of cutaneous calcinosis in CREST syndrome by extracorporeal shock wave lithotripsy. *J Am Acad Dermatol* 2005;53(suppl 1):S263-S265.
28. Saito S, Ishii T, Kamogawa Y et al. Extracorporeal shock wave therapy for digital ulcers of systemic sclerosis: a phase 2 pilot study. *Tohoku J Exp Med* 2016;238:39-47.
29. Tinazzi E, Amelio E, Marangoni E et al. Effects of shock wave therapy in the skin of patients with progressive systemic sclerosis: a pilot study. *Rheumatol Int* 2011;31:651-6.